

# Su un caso di rabdomiolisi da spinning: valore prognostico della RMN

*Spinning-induced rhabdomyolysis: importance of MRI for patient's outcome. A case report*

**R. Boni, P.G. Rabitti**

UOC Medicina Interna 1, AORN "A. Cardarelli", Napoli

## SUMMARY

The first Italian case of spinning-induced exertional rhabdomyolysis is presented here. The spinning is an expanding fitness activity which uses a stationary bike, that in some rare cases described in literature can induce rhabdomyolysis. In our patient, through magnetic resonance imaging, we detected a clear-cut temporal dissociation between clinical-biochemical healing and anatomical recovery. In fact we found that the improvement of magnetic resonance picture was much slower than the vanishing of myalgias and normalization of serum myoglobin and enzymes. This observation could be useful to understand the timing for exercise resumption without any risk for the patient.

Reumatismo, 2011; 63 (1): 44-48

## ■ INTRODUZIONE

La rabdomiolisi (RML) è un danno grave ed acuto del muscolo scheletrico con rottura del sarcolemma e fuoriuscita del contenuto intracellulare nel plasma. È del tedesco Meyer-Betz nel 1911 la prima descrizione della classica triade della RML: debolezza, mialgie ed urine scure. Spetta invece al reumatologo inglese Bywaters la mirabile descrizione della sindrome da schiacciamento nel corso del bombardamento nazista di Londra (1941) e l'attribuzione alla mioglobinuria del frequente danno renale (1944).

È patologia non rara che riconosce molteplici cause, tra le più comuni il trauma diretto (crush injury), lo sforzo fisico (exertional RML), infezioni virali, connettivopatie, squilibri elettrolitici, esposizione a temperature estreme, immobilizzazione prolungata, abuso di alcolici e di droghe (cocaina, oppioidi, amfetamine) ed infine il danno iatrogeno (in primis le statine) (1). La RML da sforzo viene tradizionalmente attribuita a situazioni di eccezionale impegno muscolare, come la maratona o le

esercitazioni militari, ma sono in aumento i report di casi di RML dopo sforzi di minore entità.

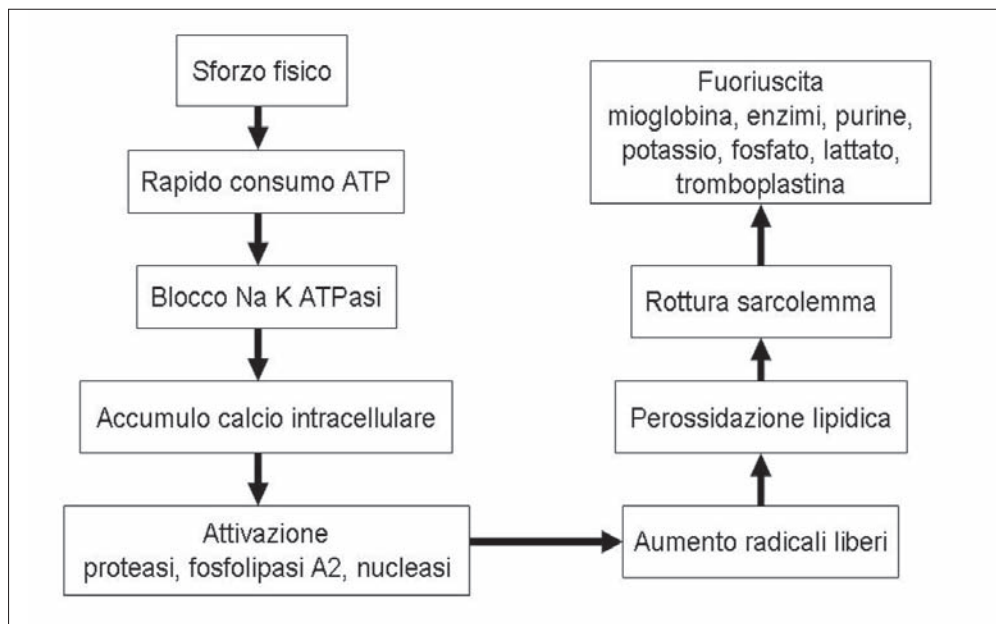
Fattori predisponenti sono la temperatura e il grado di umidità ambientali, lo scarso allenamento, la preesistenza di endocrinopatie (diabete mellito, distiroidismi, ipoadosteronismi), nefropatie, miopatie o rare sindromi genetiche (2).

Il meccanismo patogenetico è schematizzato nella Figura 1.

Le complicanze della RML, legate al passaggio in circolo del contenuto muscolare, sono tutte potenzialmente letali:

- iperkaliemia con elevato rischio di aritmie;
- insufficienza renale acuta (nel 4-33% dei casi); essa è allo stato imprevedibile in quanto non sembra correlare né con la gravità del quadro clinico, né col livello di CPK o di mioglobina (3-4);
- coagulazione intravascolare disseminata da rilascio di tromboplastina;
- sindrome compartimentale (quando la pressione distrettuale supera i 30 mmHg, da trattare con fasciotomia entro le 12 ore dall'esordio).

Indirizzo per la corrispondenza:  
Dott. Roberto Boni  
Via F. Verzotti, 4  
80128 Napoli  
E-mail: boni.marob@tin.it

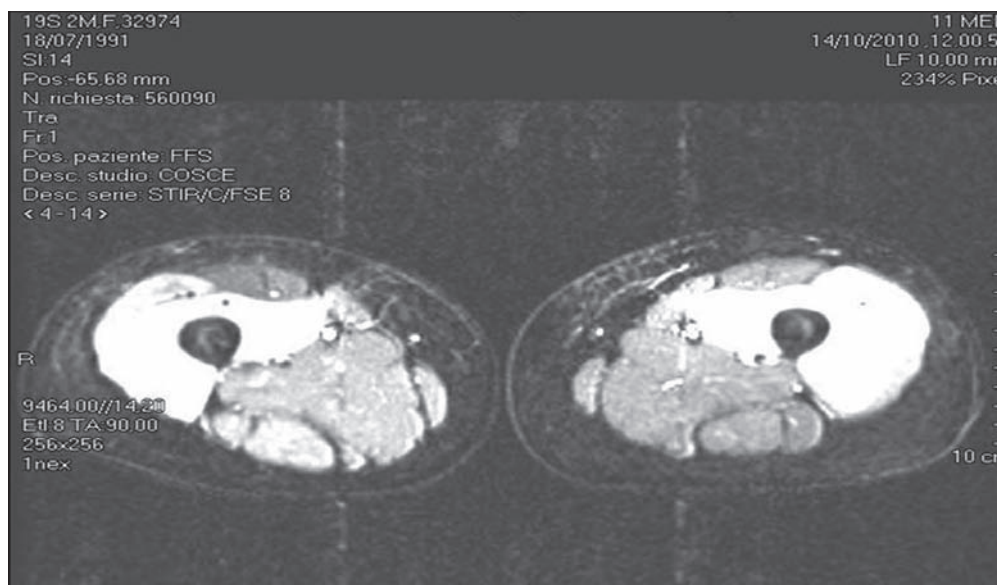


**Figura 1** - Patogenesi della rbdomiolisi da sforzo.

La mortalità totale della RML, di qualsiasi eziologia, è dell'8% (2). Lo scopo del trattamento medico è la prevenzione della insufficienza renale attraverso la diuresi forzata mediante infusione di soluzioni cristalloidi, l'alcalinizzazione delle urine con bicarbonato e la diuresi osmotica con man-

nitolo (quest'ultima non condivisa da tutti gli Autori) (1, 2).

Lo spinning è un'attività ginnica prevalentemente aerobica che utilizza come attrezzo una bicicletta fissa, ideato nel 1987 dall'atleta sudafricano Goldberg ed importato dagli USA in Europa nel 1996.



**Figura 2** - MRI (sequenza STIR) eseguita in fase acuta: marcato coinvolgimento bilaterale dei muscoli vasti mediale, intermedio e laterale del quadricipite femorale.

**Tabella I** - Andamento di enzimi sierici e mioglobinemia durante il decorso clinico: evidente il progressivo decalage fino alla normalizzazione in ventesima giornata.

Giornata	AST UI/l	LDH UI/l	CPK UI/l	Mioglobinemia ng/ml
I	1.210	62.970	124.688	18.488
III	1.490	6.503	10.100	6.777
VII	171	503	3.697	510
XX	40	307	90	22

### ■ CASO CLINICO

Ragazza di 19 anni, anamnesi familiare e patologica remota negative, non fa uso di farmaci, alcol e droghe, non ha mai praticato attività sportive.

Allo scopo di eliminare un modesto sovrappeso si affida a una palestra specializzata in spinning. Circa 12 ore dopo una prima seduta di 45', accusa intense mialgie agli arti inferiori con impossibilità alla stazione eretta ed emette urine ipercromiche.

All'ingresso in ospedale presentava marcato gonfiore ed intensa dolenzia ad entrambe le cosce. Il laboratorio evidenziava una severa miocitonecrosi (CPK 124.688 UI/l, LDH 62.970 UI/l, AST 1.210 UI/l, mioglobinemia 18.488 ng/ml), normali tutti gli altri parametri, in particolare quelli metabolici ed ormonali.

La risonanza magnetica (MRI) mostrava nelle sequenze T2-weighted (T2WI) e "short tau inversion recovery" (STIR) imbibizione edematosa del vasto mediale, intermedio e laterale di ambo i quadricipiti e sottile falda fluida subfasciale declive bilateralmente sui versanti laterali (Fig. 2). Veniva prescritto riposo assoluto e forzata la diuresi (300 ml/h) con infusione di soluzione fisiologica, preservando così l'equilibrio idroelettrolitico e la funzione renale.

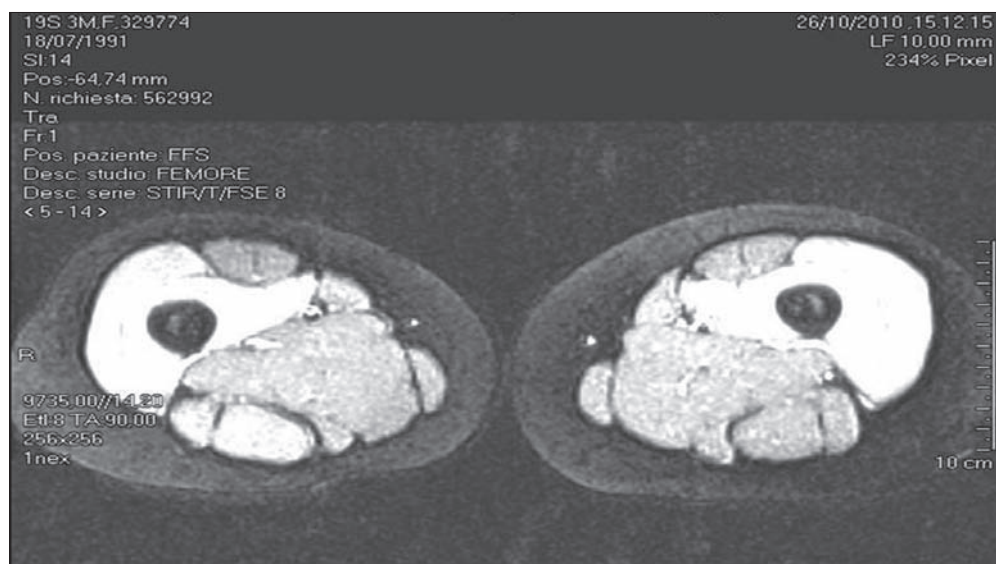
Nel giro di venti giorni si assisteva alla scomparsa del gonfiore e del dolore a livello degli arti inferiori e alla normalizzazione della mioglobinemia e dei valori sierici di CPK, LDH e AST (Tabella I).

Sempre in ventesima giornata veniva ripetuta una MRI che mostrava invece solo una lievissima riduzione dell'edema muscolare (Fig. 3).

### ■ DISCUSSIONE

La frequentazione di massa delle palestre e l'elevato consumo di alcolici, droghe e statine rendono la RML una sindrome di grande attualità.

Esistono in letteratura pochissimi casi di RML da spinning: uno in Scozia (5), uno



**Figura 3** - MRI (sequenza STIR) eseguita in ventesima giornata: è appena percettibile la riduzione dell'imbibizione muscolare.

in Spagna (6), uno in Grecia (7), nessuno in Italia. Lo spinning è probabilmente una causa sottostimata di RML, vista l'espansione globale di questo genere di pratica sportiva.

Nella nostra paziente la diagnosi di RML è stata formulata nel rispetto dei tre criteri diagnostici:

- 1) dolore, tumefazione e astenia a carico dei fasci muscolari interessati;
- 2) creatinfosfochinasi 5 volte oltre il limite (>1.000 UI/l);
- 3) marcata presenza di mioglobina nel siero o nelle urine (1, 2).

Il nostro caso inoltre appare in linea con le sempre più frequenti descrizioni di RML dopo sforzi non particolarmente intensi, il che sposta l'attenzione sui fattori predisponenti: lo scarso allenamento, l'uso di abbigliamento non traspirante e la non perfetta climatizzazione della palestra possono aver giocato un ruolo determinante.

Recentemente la MRI si è sempre più affermata nello studio delle articolazioni, delle strutture periarticolari e delle entesi, ed è divenuta fondamentale nella diagnosi delle patologie muscolari (8).

Pur non essendo specifica, la MRI ha dimostrato nei riguardi della RML una sensibilità superiore rispetto a TAC ed ecografia (rispettivamente 100%, 62% e 42%) (9).

Pertanto negli ultimi anni si ricorre sempre più frequentemente a questa tecnica di imaging per la diagnosi di sede e di estensione del danno muscolare; in particolare le sequenze T2WI e STIR evidenziano

con chiarezza l'imbibizione edematosa dei ventri muscolari e le soffiusioni sottofasciali (10).

È noto che la gravità del quadro MRI correla con la severità del quadro clinico-laboratoristico (11), mentre non vi sono dati in letteratura a riguardo del suo valore prognostico e della sua utilità nel follow up della RML.

Nella nostra paziente abbiamo evidenziato una chiara "dissociazione anatomico-laboratoristica", nel senso che la guarigione clinica e laboratoristica non coincideva temporalmente con quella anatomica: la MRI infatti mostrava solo un lievissimo miglioramento dell'imbibizione muscolare nello stesso giorno in cui invece cessavano del tutto le mialgie e si normalizzavano i valori sierici di CPK e mioglobina.

Il riscontro anche nell'artrite reumatoide in (apparente) remissione di un'analogha discrepanza tra clinica ed imaging conferma la sensibilità della MRI e la sua utilità nel follow up dei pazienti reumatologici (12).

Riteniamo la nostra osservazione di non poca utilità pratica, soprattutto riguardo al timing della ripresa dell'attività fisica o degli allenamenti, nel caso degli atleti; una guarigione non completa predispone infatti al rischio di recidive e complicanze.

Solo studi su ampie casistiche potranno confermare questa osservazione preliminare e soprattutto stabilire il valore della MRI come predittore di insufficienza renale acuta in corso di RML.

### RIASSUNTO

*Viene presentato il primo case report italiano di rhabdomiolisi da sforzo secondaria a spinning, un'attività fisica in espansione il cui attrezzo è una bicicletta fissa. Utilizzando la risonanza magnetica nella diagnosi e nel follow up di malattia, abbiamo riscontrato una netta dissociazione temporale tra la guarigione clinico-laboratoristica e quella anatomica: infatti il miglioramento del quadro RMN è di gran lunga più lento rispetto alla scomparsa delle mialgie e alla normalizzazione di mioglobina ed enzimi sierici. Riteniamo tale osservazione molto utile ai fini di una ripresa dell'attività fisica scevra da rischi.*

**Parole chiave:** Rhabdomiolisi da sforzo, risonanza magnetica nucleare, spinning.

**Key words:** Exertional rhabdomyolysis, magnetic resonance imaging, spinning.

**■ BIBLIOGRAFIA**

1. Khan FY. Rhabdomyolysis: a review of the literature. *Neth J Med* 2009; 67: 272-83.
2. Bagley WH, Yang H, Shah KH. Rhabdomyolysis. *Intern Emerg Med* 2007; 2: 210-8.
3. de Meijer AR, Flikkers BG, de Keijzer MH, van Engelen BG, Drenth JP. Serum creatine kinase as predictor of clinical course in rhabdomyolysis: a 5-year intensive care survey. *Intensive Care Med* 2003; 29: 1121-5.
4. Rodriguez Capote K, Balion CM, Hill SA, Cleve R, Yang L, El Sharif A. Utility of urine myoglobin for the prediction of acute renal failure in patients with suspected rhabdomyolysis: a systematic review. *Clin Chem* 2009; 55: 2190-7.
5. Young IM, Thomson K. Spinning-induced rhabdomyolysis: a case report. *Eur J Emerg Med* 2004; 11: 358-9.
6. Fernandez Gabarda R, Nebot Sanguesa MJ, Cabanes Soriano F. Rhabdomyolysis after a spinning session. *Rev Esp Cir Osteoart* 2007; 42: 133-7.
7. Inkleberger J, Galanis N, Kirkos J, Kapetanos G. Exercise-induced rhabdomyolysis from stationary biking: a case report. *Hippokratia* 2010; 14: 279-80.
8. Cimmino MA. La risonanza magnetica nucleare: una rivoluzione per il reumatologo clinico. *Reumatismo* 2008; 60: 239-41.
9. Lamminen AE, Hekali PE, Tiula E, Suramo I, Korhola OA. Acute rhabdomyolysis: evaluation with magnetic resonance imaging compared with computed tomography and ultrasonography. *Br J Radiol* 1989; 62: 326-30.
10. Ballesta Moratella M, Braun P, Montoliu Fornas G. Importance of MRI in the diagnosis and treatment of rhabdomyolysis. *Eur J Radiol* 2008; 65: 311-5.
11. Shintani S, Shiigai T. Repeat MRI in acute rhabdomyolysis: correlation with clinicopathological findings. *J Comput Assist Tomogr* 1993; 17: 786-91.
12. Brown AK, Conaghan PG, Karim Z, Quinn MA, Ikeda K, Peterfy CG, et al. An explanation for the apparent dissociation between clinical remission and continued structural deterioration in rheumatoid arthritis. *Arthritis Rheum* 2008; 58: 2958-67.