

# Prospettive diagnostiche nelle vasculopatie reumatologiche: l'impiego della videocapillaroscopia

## *Diagnostic perspectives in the reumatological vasculitis: the role of the videocapillaroscopic analysis*

C. Pizzorni, A. Sulli, C. Craviotto, M. Tuccio, B. Seriola, M. Cutolo

Cattedra e Divisione di Reumatologia, Dipartimento di Medicina Interna e Specialità Mediche, Università degli Studi di Genova

### SUMMARY

Microvascular involvements represent one of the first step in many autoimmune diseases such as scleroderma (SSc) or antiphospholipid syndrome. Early in the disease, the peripheral microangiopathy may be well recognised and studied by nailfold videocapillaroscopy (NVC), a noninvasive and safe technique, that is reported to have both diagnostic and prognostic value, especially in the presence of Raynaud's phenomenon (RP).

The classification of defined major NVC patterns in SSc might be useful in assessing the appearance and progression of the sclerodermic microangiopathy. In addition, the NVC changes might represent a morphological reproduction of the evolution of the SSc.

The early appearance of giant capillaries and haemorrhages (Early pattern) is of great relevance for the early diagnosis of the SSc. Therefore, these alterations are more evident in the active phase of the disease (Active pattern). Conversely, the NVC observation of loss of capillaries, vascular architectural disorganisation and the presence of ramified/bushy capillaries (Late pattern) represents the clearest aspect of advanced SSc microvascular damages. Interesting, correlations between the NVC and clinical aspects of SSc, as well as the effects of therapeutical interventions have been observed.

Reumatismo, 2002; 54(2):99-104

### INTRODUZIONE

La videocapillaroscopia (VCP) rappresenta una tecnica strumentale non invasiva, pertanto innocua e facilmente ripetibile, che in questi ultimi anni è entrata a pieno diritto tra gli esami diagnostici indispensabili nell'ambito delle vasculopatie periferiche in generale e delle microangiopatie in particolare. Queste ultime rappresentano il denominatore comune di molte patologie, metaboliche e non, e possono condurre i soggetti affetti, nella maggior parte dei casi, all'invalidità (1).

Le alterazioni fisiopatologiche del microcircolo esercitano, infatti, una funzione patogenetica importante e la loro natura condiziona il decorso e l'eventuale aggravamento sia delle vasculiti, sia delle macroangiopatie che ne derivano.

Tutto ciò fa emergere il valore di alcuni esami strumentali quale completamento all'indagine clinica,

in quanto capaci di fornire elementi validi per una completa e minuziosa valutazione morfologica e funzionale delle alterazioni circolatorie distrettuali accennate.

Varie tecniche ampiamente adoperate in tale senso (es: pletismografia, laser-doppler) non ci consentono, tuttavia, di esprimere un preciso giudizio prognostico sull'eventuale rischio di insorgenza di conseguenti lesioni trofiche (1).

D'altra parte, tali metodiche che pur permettono una più che soddisfacente quantizzazione del flusso totale distrettuale, trovano un limite invalicabile nell'incapacità di indagare selettivamente le condizioni del microcircolo.

### LA TECNICA

Il microcircolo può essere invece valutato direttamente *in vivo* ed in tempo reale con l'ausilio della VCP, che permette lo studio morfofunzionale *in vivo* ed in tempo reale del microcircolo stesso.

Corrispondenza a:

Prof. Maurizio Cutolo, Dipartimento di Medicina Interna e Specialità Mediche, Università di Genova, E-mail: mcutolo@unige.it

L'apparato per la VCP è costituito da una videocamera fissa PAL color (Canon RC-560, zoom 3x, Japan) equipaggiata con lenti a contatto da 100x fino a 1000x e le immagini vengono registrate su disco fisso (floppy disk). La sorgente luminosa è fornita da una fonte a fibra ottica a bassa potenza (100W). Le immagini vengono osservate su un monitor a colori ad alta definizione (14"), stampate direttamente da una stampante PAL e memorizzate nel PC.

Una delle applicazioni di maggiore interesse clinico della VCP a fibre ottiche è costituita dalla possibilità di esaminare aree della superficie corporea finora inaccessibili con la capillaroscopia classica (con microscopio fisso). Infatti, la mini-telecamera inserita alla estremità della sonda a fibre ottiche, può essere agevolmente spostata in qualsiasi sede corporea, comprese le mucose accessibili (es: labbra, mucosa orale). Inoltre, l'obiettivo può venire variato, come detto in base alle necessità di ingrandimento, da 100x a 1000x.

D'altra parte, i limiti della VCP e di tutte le sue applicazioni possono essere rappresentati dalla relativamente scarsa specificità, dalla variabilità estrema inter-individuale del pattern microvascolare così detto "normale", dalla possibile insufficiente visibilità dei capillari per cause fisiche, almeno in alcune etnie (per esempio soggetti di razza nera).

Esiste infine, la difficoltà di non poter prescindere dall'esperienza e dalla personale capacità interpretativa del singolo operatore, che comunque si può affinare in tempi brevi (2).

L'esame videocapillaroscopico va effettuato comunemente a livello della plica ungueale e va condotto con paziente in posizione seduta ed in opportune condizioni di temperatura ambientale, in quanto questa ultima variabile può influire sull'aspetto dinamico e sulla morfologia dei capillari (vasoreattività al caldo ed al freddo).

Il dito da esaminare viene fissato su apposito sostegno in modo da minimizzarne i movimenti, viene quindi applicata una goccia di olio spesso, in genere di cedro o di paraffina, a livello del vallo ungueale in modo da appianarlo, cosicché riducendo i riflessi luminosi si migliora la visualizzazione del microcircolo. Malgrado sia sempre opportuno esaminare tutte le dita, viene privilegiata la osservazione del terzo e quarto dito di entrambe le mani che usualmente sono meglio esaminabili.

La plica ungueale rappresenta la sede più frequente di osservazione dei capillari, nonostante sia quella più soggetta alla variabilità inter-individuale ed intra-individuale.

Infatti, le condizioni microvascolari ed ungueali locali possono venire alterate nella donna dall'uso di smalto e dai traumatismi, sempre locali, legati ai lavori domestici, mentre nell'uomo la stessa area si trova esposta a differenti traumatismi correlati al tipo di professione e principalmente alle attività manuali.

La VCP trova indicazione in tutte le malattie la cui patogenesi riconosce un'anomalia anatomica e/o funzionale del microcircolo, il quale può presentare alterazioni sia di ordine quantitativo sia qualitativo.

I grandi vantaggi della VCP possono essere individuati oltre nella già sottolineata assenza di invasività, nella sua notevole sensibilità, nella facilità e rapidità di esecuzione e nel possibile valore predittivo sulla estensione, gravità ed evoluzione della malattia in studio.

Sono facilmente intuibili le ampie possibilità di impiego di questa tecnica capace di evidenziare lesioni anche minime del microcircolo e di fornire sia indicazioni diagnostiche, utili soprattutto in patologie iniziali o latenti, sia elementi prognostici, come in corso di fenomeno di Raynaud o di sclerosi sistemica (Ss).

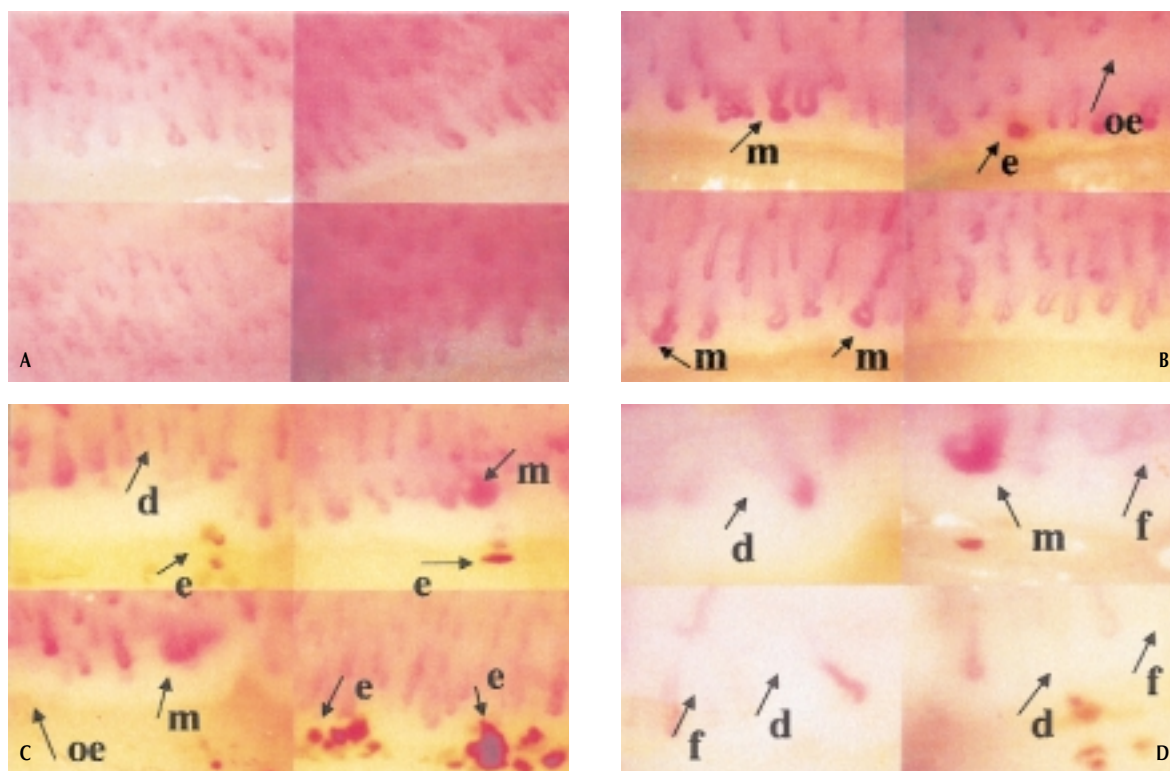
La non invasività, l'innocuità e l'agevole ripetitività dell'esame consentono inoltre di monitorare l'andamento delle vasculopatie periferiche e l'efficacia dei vari farmaci reologici eventualmente impiegati. In effetti, le più recenti evoluzioni della capillaroscopia hanno visto l'impiego pratico della tecnica delle videoimmagini per lo studio dinamico e l'acquisizione istantanea dei quadri in osservazione (fotografia elettronica).

La VCP quindi è attualmente diventata strumento di ricerca e di diagnosi in diversi e distinti settori, quali la fisiologia e la fisiopatologia capillare, nonché nella diagnostica clinica come nel caso di malattie dermatologiche, nella chirurgia vascolare e nelle vasculopatie arteriose e venose.

## LA MORFOLOGIA VIDEOCAPILLAROSCOPICA

Le alterazioni fisiopatologiche del microcircolo rappresentano una fase di "passaggio" obbligato di molte malattie e possono condizionare il decorso e l'eventuale aggravamento della patologia stessa in atto.

La conoscenza dell'anatomia e della fisiologia del microcircolo risulta quindi fondamentale sia per la comprensione dell'utilità e dei limiti dell'indagine



**Figura 1 - A)** Quadro VCP normale con la usuale conformazione a “forcina di capelli” dei capillari in sede periungueale. Come si può notare, ciascun capillare occupa una papilla dermica (ingrandimento 200X); **B)** Pattern VCP: “Early”. Nella figura in alto a destra sono evidenti i megacapillari, i classici capillari dilatati, che non sono tuttavia ancora così frequenti ed evidenti come nello stadio intermedio. È visibile un deposito di emosiderina da pregressa emorragia extracapillare. La distribuzione dei capillari è relativamente ben conservata; mancano le aree avascolari (ingrandimento 200x) **m**=megacapillare; **e**=emosiderina; **oe**=edema; **C)** Pattern VCP: “Active”. Sono evidenti i frequenti megacapillari. È presente edema e scomparsa dei capillari: sono infatti presenti alcune aree avascolari (desertificazione). In tutte le immagini sono visibili megacapillari con depositi di emosiderina da pregresse emorragie extracapillari (ingrandimento 200x) **m**=megacapillare; **e**=emosiderina; **oe**=edema; **d**=desertificazione; **D)** Pattern VCP: “Late”. Rispetto al quadro precedente risultano pochi megacapillari. Prevale la disorganizzazione della normale struttura della rete capillare con marcata riduzione numerica su un'estesa superficie, resa così avascolare (desertificazione). In tutte le immagini sono visibili le classiche “arborizzazioni” che identificano la neoangiogenesi in corso di Ss (ingrandimento 200x) **m**=megacapillare; **d**=desertificazione; **f**=fibrosi.

videocapillaroscopica, sia per la interpretazione dei vari quadri.

È doveroso effettuare una VCP in tutti i soggetti affetti da fenomeno di Raynaud o vasospasmo acrale, al fine di differenziare le forme primitive da quelle secondarie, in genere associate a connettiviti. Nella routine clinica della VCP, l'alterazione di struttura dei capillari come pure la perdita degli stessi, costituiscono le più utili caratteristiche per la diagnosi ed il follow-up delle microangiopatie. La conformazione normale più usuale a livello periungueale è quella a “forcina di capelli” o ad “U rovesciata”: ciò è dovuto al decorso parallelo rispetto alla superficie cutanea che i capillari presentano in questa sede (Fig. 1 A).

La morfologia può variare, oltre che in funzione

della sede di osservazione, anche in dipendenza dell'età del soggetto esaminato.

Nella prima infanzia, infatti, i capillari possono presentare un aspetto a “cupola” con simmetria tra diametro della branca afferente (arteriosa) e quello della branca efferente (venosa). In epoca post-puberale si assiste ad una progressiva differenziazione fra tratto arteriolare e venulare con trasformazione nella morfologia di tipo adulto.

Il profilo dei capillari può alterarsi per la presenza di ectasie (regolari ed irregolari, diffuse e circoscritte, apicali e laterali) o per la dilatazione a carico della branca afferente, di quella efferente, dell'ansa o dell'intero capillare (megacapillare o ansa gigante) (Fig. 1 B-C).

Le microemorragie possono manifestarsi sponta-

neamente in corso di microangiopatie (per esempio con danno endoteliale) o come conseguenza di rilevanti turbe vasomotorie. Si distinguono emorragie recenti, assimilabili a “nubecole di fumo”, dai confini non ben definiti e dal colorito sfumato, ed altre inveterate. Queste ultime appaiono più organizzate e di colorito più scuro, permangono per circa sei settimane dal momento dello stravasamento per poi scomparire, sebbene talvolta possano residuare piccoli depositi di emosiderina lungo il margine cutaneo (Fig. 1 C).

Le anse normali possono presentare un orientamento diverso rispetto alla superficie cutanea, a seconda del distretto esaminato e dell'età del soggetto.

I capillari, infatti, tranne che nell'area periungueale dove decorrono paralleli rispetto alla cute, sono perpendicolari ai piani di superficie.

I reciproci rapporti fra le singole anse e l'omogeneità o meno del relativo orientamento, condizionano una distribuzione che si presenta ordinata e regolare nel suo complesso (a “pettine”) in condizioni normali ed alquanto disordinata e scompaginata in corso di patologia (Fig. 1 B-C-D).

La densità capillare è determinata dal numero di anse presenti per unità di superficie: secondo alcuni autori il numero varia fra 10 e 15 per mm. In genere, ciascuna papilla cutanea è abitata da un solo capillare, sebbene a livello della cute delle dita possano spesso essere evidenziati più capillari vicini nel contesto di una singola papilla.

Per “area avascolare” si intende uno spazio superiore a 500  $\mu$ m privo completamente di capillari o anche la perdita di due capillari contigui. È importante differenziare le aree avascolari vere, da quelle “pseudo-avascolari”, rese tali dalla scarsa visibilità in caso di edema diffuso a carico del tessuto connettivo interstiziale (effetto “flou” di fondo).

La lunghezza delle anse è uno dei più difficoltosi parametri da definire poiché ampiamente condizionato dalla proiezione del vaso sulla superficie cutanea. Infatti, più il decorso è parallelo rispetto ai piani di superficie più il capillare apparirà allungato, mentre maggiore sarà la sua obliquità più esso apparirà corto.

## I QUADRI VCP PATOLOGICI

In corso di fenomeno di Raynaud la VCP valuta la morfologia dei capillari del letto periungueale e mostra immagini diverse nelle due forme principali di fenomeno di Raynaud. Infatti nella forma primaria la VCP mostra quasi sempre un aspetto nor-

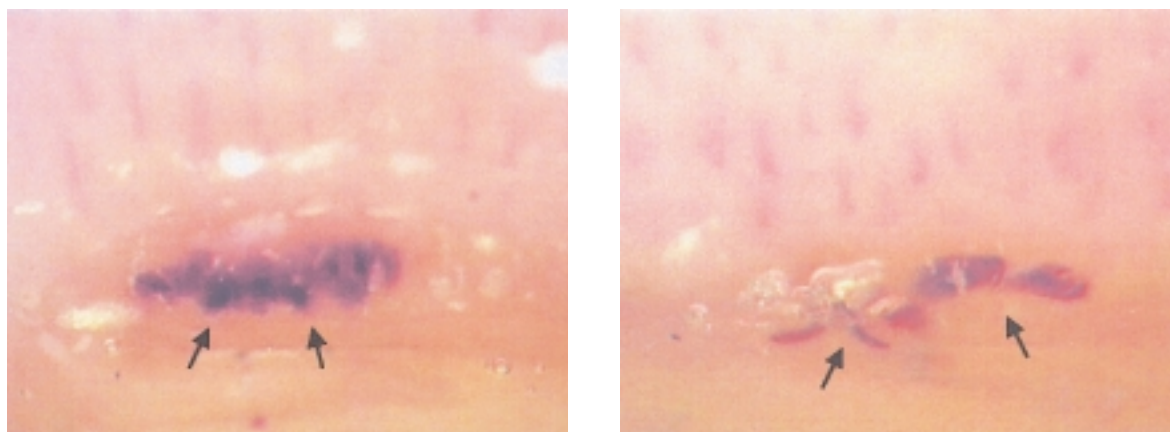
male dei capillari, almeno nelle fasi intercritiche, mentre nella forma secondaria, associata più comunemente alla Ss, la VCP mostra anse allargate (megacapillari), deformate e circondate da aree avascolari in differente misura a seconda dello stadio di malattia.

Generalmente, la forma secondaria prevale in associazione con le connettiviti sistemiche, in particolare con la Ss, nella quale il fenomeno di Raynaud quasi costantemente costituisce la prima manifestazione clinica che può precedere anche di anni la comparsa degli altri segni di malattia. Oltre che nella diagnosi differenziale, la VCP riveste un ruolo importante nella stadiazione della microangiopatia sclerodermica.

L'impegno del microcircolo nella Ss è noto da diversi anni: i capillari presentano alterazioni strutturali e vanno incontro ad una progressiva rarefazione (3). Tuttavia, è merito anche della ricerca Reumatologica Genovese aver definito per la prima volta l'esistenza di tre differenti ed identificabili “patterns” microangiopatici che correlano con la durata e la progressione della malattia (iniziale, attivo e tardivo) (Fig. 1 B-C-D), e di aver classificato le alterazioni capillaroscopiche suddividendo i parametri morfologici-diagnostici (megacapillari, microemorragie) da quelli di morfologici-progressivi della malattia (riduzione della numerosità capillare, disorganizzazione strutturale, neoangiogenesi), definendo pertanto precise linee guida (patterns) (4).

Alterazioni molto simili, seppur per alcuni aspetti differenti da quelle tipiche della microangiopatia sclerodermica, si riscontrano abitualmente nella connettivite mista, nella dermatomiosite, nelle sindromi “overlap” e nelle forme indifferenziate. Nella maggior parte dei casi non si apprezzano, invece, mediante VCP, alterazioni microangiopatiche maggiori e/o specifiche nel lupus eritematoso, nella sindrome di Sjögren primaria, nell'artrite reumatoide e nelle vasculiti, così come nel diabete mellito.

In corso di sindrome da anticorpi antifosfolipidi possono essere evidenziate, accanto ad un plesso capillare normoconformato, microemorragie e depositi di emosiderina a disposizione lineare (“a pettine”). Tali alterazioni, che risultano frequentemente presenti nei soggetti con positività degli anticorpi antifosfolipidi IgG+IgM+, non sono patologiche della patologia, tuttavia il loro riscontro deve indurre l'operatore della VCP a sospettare l'esistenza di questa condizione clinica (Fig. 2) (5).



**Figura 2** - Paziente affetto da sindrome da anticorpi antifosfolipidi: nell'ambito di un plesso capillare normoconformato, si evidenziano microemorragie e depositi di emosiderina a disposizione lineare ("a pettine") (ingrandimento 200x).

Nei pazienti con acrocianosi, il sospetto clinico può essere confermato dalla VCP mediante il riscontro di capillari con ectasia della sola branca efferente. La VCP eseguita nelle prime fasi cliniche di una vasculopatia si conferma la migliore tecnica attualmente esistente per valutare in maniera non invasiva il microcircolo.

I quadri VCP sono sufficientemente definiti per raggiungere una definizione diagnostica e documentarne le osservazioni effettuate; d'altra parte è anche possibile seguire l'evoluzione del danno microvascolare e valutare gli effetti terapeutici.

### **CORRELAZIONI TRA QUADRI VIDEOCAPILLAROSCOPICI ED ALTRI PARAMETRI DI MALATTIA**

L'applicazione della VCP nello studio di patologie con grosso impegno vascolare, permette inoltre di aggiungere nuove osservazioni in malattie ben note. L'evoluzione delle tecniche VCP con l'impiego di metodiche di analisi delle "imaging", sta permettendo e sempre meglio permetterà nel futuro, di definire la progressione del danno vascolare nella Ss in maniera riproducibile e non invasiva anche nelle fasi iniziali della malattia.

Come noto, la Ss è una malattia multisistemica. Mentre normalmente prevalgono i sintomi e le alterazioni a carico di polmone, rene ed apparato gastro-enterico, i segni clinici e i sintomi di coinvolgimento del sistema nervoso centrale (SNC) sono rari e nella maggioranza dei casi riportati si tratta di compromissione del sistema nervoso (SN) soprattutto a livello periferico e dei nervi cranici.

In effetti, il coinvolgimento subclinico del SNC era già stato individuato in passato a seguito di indagini neurofisiologiche, quali l'elettroencefalografia (EEG) e lo studio dei potenziali evocati. L'ipoperfusione cerebrale osservata, veniva spiegata quale danno secondario causato sia da possibile ipertensione o insufficienza renale e polmonare, sia da possibile danno primitivo causato dalla vasculopatia specifica.

Tuttavia, sia le lesioni focali cerebrovascolari, sia i disordini cronici cognitivi descritti nei casi gravi di Ss, non sempre erano attribuibili a complicanze secondarie sistemiche.

Sino ad oggi la prevalenza e la gravità del coinvolgimento cerebrovascolare nei pazienti con Ss non sono state ancora determinate in maniera completa, specialmente in relazione alla gravità della malattia vascolare periferica e sistemica. Una delle ipotesi più attuali per spiegare l'osservato danno delle strutture nervose in corso di Ss, suggerisce un'alterazione della cellula endoteliale, cui segue una microangiopatia non infiammatoria, caratterizzata da proliferazione del tessuto vascolare e lesioni microvascolari di tipo ostruttivo (6). Tuttavia, il preciso meccanismo del danno endoteliale nella patogenesi della Ss non è ancora chiaro.

Uno studio sistematico sulla perfusione cerebrale è stato recentemente progettato e realizzato nel nostro Centro su una serie di pazienti sclerodermici (7).

La minore incidenza della compromissione clinica del SNC è stata attribuita da alcuni alla scarsità del tessuto connettivo a livello cerebrale, alla mancanza della lamina elastica esterna ed alla carenza di

tonaca media ed avventizia nelle arterie cerebrali. Come conseguenza, la scarsa componente della fase fibrotica della malattia può spiegare la difficoltà dell'evolversi del danno cerebrale nella Ss.

Al contrario, i nervi periferici diversamente dal SNC, sono indovati in tessuti più ricchi di connettivo rispetto al tessuto cerebrale ed una neuropatia periferica può essere l'espressione del processo fibrotico che appunto coinvolge l'epinevrio od il perinevrio.

In relazione all'ipotesi della microangiopatia su base non infiammatoria, il processo cronico ostruttivo a carico delle piccole arterie penetranti può portare ad una sofferenza ischemica delle sostanze bianca e grigia del SNC: lo dimostrano la presenza di piccole lesioni profonde evidenziate dalla risonanza magnetica (RM), l'ipoperfusione funzionale del talamo, dei gangli della base e della corteccia cerebrale, come rileva la tomografia ad emissione di singolo fotone (SPECT) (7).

La concordanza tra la gravità del pattern VCP morfologico (che esprime lo stadio evolutivo delle lesioni microvascolari), l'incidenza delle alterazioni riscontrate con la risonanza magnetica e lo studio perfusionale cerebrale, suggeriscono tutte insieme un più frequente coinvolgimento del SNC nei soggetti con una maggiore compromissione vascolare sistemica, nonostante la gran parte dei pazienti rimanga in una fase neurologica subclinica (7).

La terapia della Ss è tuttora oggetto di discussione. Uno studio eseguito dal nostro Centro in collaborazione con la Divisione di Medicina Interna dell'Università di Genova, ha dimostrato l'efficacia di basse dosi di ciclosporina (CSA), associata o meno a farmaci vasodilatatori, in pazienti affetti da Ss per un periodo compreso tra i 3 e i 5 anni. L'azione immunosoppressiva della CSA al dosaggio di 2,5 mg/kg/die si esplica attraverso l'inibizione di fattori nucleari coinvolti nella induzione della trascrizione del mRNA che codifica citochine proinfiammatorie e stimolanti il sistema immunitario. Attraverso la VCP noi abbiamo riscontrato una progressiva regressione delle lesioni capillari durante i primi due anni di terapia con CSA: in particolare in un paziente il grave sovvertimento dell'architettura vascolare presente prima del trat-

tamento, si è progressivamente attenuato, lasciando spazio alla rivascolarizzazione ed all'aumento del numero dei capillari (8).

## CONCLUSIONI

L'esperienza mondiale suggerisce l'uso costante della VCP periungueale sia per la diagnosi differenziale della microangiopatia in corso di Raynaud e comunque di malattie connettivistiche, sia nella nostra esperienza per il monitoraggio di malati affetti da connettivite (per esempio la sclerodermia). In questo senso, avere a disposizione "patterns" VCP ben codificati, permette una applicazione riproducibile di questa tecnica peraltro assolutamente sicura e non invasiva (9).

## BIBLIOGRAFIA

1. Guzzo G, Senesi M, Giordano N, Montagnani M. "La Capillaroscopia in medicina" tecnica, indicazioni, utilità, limiti e prospettive. Ed. EDRA Collana Medico Scientifica.
2. Bolliger J, Fagrell B. *Clinical Capillaroscopy, a Guide to its Use In Clinical Research and Practice*. Hogrefe & Huber Publishers, Toronto, 1990.
3. Le Roy EC, Black CM, Fleischmajer R, Jablonska S. Scleroderma (systemic sclerosis); classification, subsets and pathogenesis. *J Rheumatol* 1988; 15: 202-5.
4. Cutolo M, Sulli A, Pizzorni C, Accardo S. Nailfold videocapillaroscopy assessment of microvascular damage in systemic sclerosis. *J Rheumatol* 2000; 27: 155-60.
5. Sulli A, Pizzorni C, Cutolo M. Nailfold videocapillaroscopy abnormalities in patients with antiphospholipid antibodies. *J Rheumatol* 2000, 27: 1574-6.
6. Nobili F, Cutolo M, Sulli A, Castaldi A, Sardanelli F, Accardo S, et al. Impaired quantitative cerebral blood flow in scleroderma patients. *J Neurol Sci* 1997; 152: 63-71.
7. Cutolo M, Nobili F, Sulli A, Pizzorni C, Briata M, Faeli F et al. Evidence of cerebral hypoperfusion in scleroderma patients. *Rheumatology* 2000; 39: 1366-73.
8. Basso M, Filaci G, Cutolo M, Murdaca G, Derchi L, Gianrossi R et al. Long-term treatment of patients affected by systemic sclerosis with cyclosporin A. *Ann Ital Med Int* 2001; 16: 233-9.
9. Grassi W, Medico PD, Izzo F, Cervini C. Microvascular involvement in systemic sclerosis: capillaroscopic findings. *Semin Arthritis Rheum*. 2001; 30: 397-402.